· 实验研究 ·

蛙皮素在胃癌及其癌前疾病和病变中表达变化*

张量[1], 李楠[2], 杨智航[1], 吴璠[1], 唐佳文[1], 张忠[1]

摘　要: 目的　了解蛙皮素在胃癌及癌前疾病(病变)中表达变化,探讨蛙皮素作为胃癌诊断生物学标志物的价值。**方法**　采用免疫组化法和逆转录 - 聚合酶链反应(RT-PCR)法分别检测蛙皮素蛋白和 mRNA 在各组胃黏膜组织中的表达。**结果**　免疫组化显示,蛙皮素表达水平在对照组(0.125 9 ± 0.024 8)、浅表性胃炎组(0.131 8 ± 0.037 1)、萎缩性胃炎组(0.111 4 ± 0.019 4)较低;不典型增生组(0.338 7 ± 0.046 5)和胃癌组(0.394 6 ± 0.062 1)均明显高于前 3 组($P < 0.05$);胃癌组高于不典型增生组。RT-PCR 结果显示,对照组(0.105 6 ± 0.029 7)、浅表性胃炎组(0.110 0 ± 0.037 1)、萎缩性胃炎组(0.091 4 ± 0.021 3)的蛙皮素 mRNA 表达水平较低;不典型增生(0.301 7 ± 0.062 5)与前 3 组相比,明显升高($P < 0.05$);胃癌组(0.695 8 ± 0.072 4)明显高于前 4 组($P < 0.05$)。**结论**　蛙皮素在胃癌的演变过程中起促进作用,且对于病变的不同阶段具有一定的提示及监控作用。

关键词: 蛙皮素; 胃癌; 癌前疾病; 癌前病变

中图分类号: R 735.2　**文献标志码**: A　**文章编号**: 1001-0580(2013)09-1316-03　DOI: 10.11847/zgggws2013-29-09-21

Change of bombesin expression in gastric cancer and premalignant lesion

ZHANG Liang*, LI Nan, YANG Zhi-hang, et al(*Department of Physiology, Basic Medical College, Shenyang Medical College, Shenyang, Liaoning Province 110034, China)

Abstract: Objective　To investigate the value of bombesin(BN) as a biological marker of gastric cancer by studying the expression of BN in gastric cancer and premalignant lesion. **Methods**　Immunohistochemical and reverse transeription PCR(RT-PCR) were used to determine the expression and distribution of protein and mRNA of BN in gastric cancer cases and the controls. **Results**　Compared with that of the control(0.125 9 ± 0.0248), the patients with chronic superficial gastritis(0.1318 ± 0.0371), and the patients with chronic atrophic gastritis(0.111 4 ± 0.019 4) the BN expressions in patients with atypical hyperplasia(0.338 7 ± 0.046 5) and gastric cancer(0.394 6 ± 0.062 1) were significantly higher($P < 0.05$ for all) and the BN expression in gastric cancer patients was higher than in atypical hyperplasia patients. The expression of BN mRNA in the control(0.105 6 ± 0.029 7), chronic superficial gastritis(0.110 0 ± 0.037 1) and chronic atrophic gastritis(0.091 4 ± 0.021 3) were lower than that of gastric mucosal atypical hyperplasia(0.301 7 ± 0.062 5)($P < 0.05$) and the BN mRNA expression in gastric cancer patients(0.695 8 ± 0.072 4) was higher than that of atypical hyperplasia patients($P < 0.05$), with significant differences between gastric cancer patients and contols, chronic superficial gastritis patients and chronic atrophic gastritis patients. **Conclusion**　BN plays a catalytic role in the process of gastric carcinogenesis, which could be a predictor for different stages of gastric disease and carcinosenesis.

Key words: bombesin; gastric cancer; precancerous disease; precancerous lesion

胃癌是人类常见的恶性肿瘤之一,在其复杂的发生发展过程中,胃肠激素发挥着重要作用。蛙皮素(bombesin, BN)是一种含 14 个氨基酸残基的胃肠激素,在人的食道、胃肠道和胰腺均有广泛表达[1]。作为自分泌或旁分泌生长因子,BN 可以促进各类细胞特别是肿瘤细胞的增殖[2-3]。然而,有关 BN 在胃癌发生发展过程中的动态变化及其临床意义尚不清楚。本研究采用免疫组化法和逆转录 - 聚合酶链反应(RT-PCR)法检测 BN 在对照组、浅表性胃炎、萎缩性胃炎、不典型增生及胃癌组织中的表达水平,探讨 BN 作为胃癌及其癌前疾病(病变)的生物学标志物的价值,进而为临床工作中监测和诊断胃癌及其癌前疾病(病变)提供实验基础。

1　对象与方法

1.1　对象　2011 年 5 月—2012 年 12 月在沈阳医学院奉天医院内窥镜中心接受胃镜检查者和部分手术患者(术前均未进行放、化疗等特殊治疗)的胃黏膜组织 94 例,其中癌旁基本正常胃黏膜 10 例(对照组),浅表性胃炎 28 例,萎缩性胃炎 21 例,胃黏膜不典型增生 17 例,胃癌 18 例。上述组织样品,经病理学诊断。全部病例中,男性 49 例,女性 45 例,平均年龄为 50.40 岁(21 ~ 79 岁),各组间在性别及年龄构成上差异均无统计学意义。

1.2　主要实验试剂与仪器　兔抗人 BN 抗体(美国 abcom 公司);PV 超敏试剂盒和浓缩型 DAB 显色试剂盒(北京中杉金桥生物技术有限公司);TaKaRa RNA PCR Kit Ver. 3.0 试剂盒和 Marker(大连宝生物工程有限公司);BN 引物(北京三博远志生物技

* **基金项目**: 辽宁省科技厅科研项目(2008225009 - 5)

作者单位: 1. 沈阳医学院基础医学院生理教研室,辽宁 沈阳 110034; 2. 沈阳市第一人民医院

作者简介: 张量(1970 -),女,辽宁沈阳人,副教授,硕士,研究方向:蛙皮素的生理作用。

术公司);梯度 PCR 仪(德国 Eppendorf Mastercycler 公司),DYY-BC 电泳仪(北京市六一仪器厂)。

1.3　免疫组化染色　BN 为即用型兔抗人抗体,稀释比 1:100,按 PV 超敏试剂盒程序染色,DAB 显色。以磷酸盐缓冲液(phosphate buffer saline,PBS)替换一抗做为阴性对照,以已知阳性切片作为阳性对照。

1.4　BN 的 RT-PCR 检测　参照试剂盒说明书及王素青[4]方法操作,BN 上游引物:5′-ACTGGGCG-GTGGGGCACTTAAT-3′、下游引物:5′-TCCTCTT-GTCTTTGGTGGTCGGTGG-3′,产物 169 bp,Gel-pro Analyzer PCR 软件进行图像分析,结果以 BN/β-actin 的整合光密度(integrated density value,IDV)比值表示。

1.5　统计分析　采用 SPSS 13.0 软件对实验数据进行统计分析,所有数据以($\bar{x} \pm s$)表示,多组间采用单因素方差分析,$P < 0.05$ 为差异有统计学意义。

2　结　果

2.1　免疫组化法检测 BN 的表达(图 1、表 1)　BN 蛋白免疫反应阳性颗粒为棕黄色,主要表达在细胞膜和细胞质,细胞核无着色。在对照组、浅表性胃炎和萎缩性胃炎黏膜组织中,呈散在分布,着色浅,表达量低;在胃黏膜不典型增生组织和胃癌组织中,分布广泛,着色深,表达量高。各组的平均光密度值(Mean optical density,MOD)见表 1。

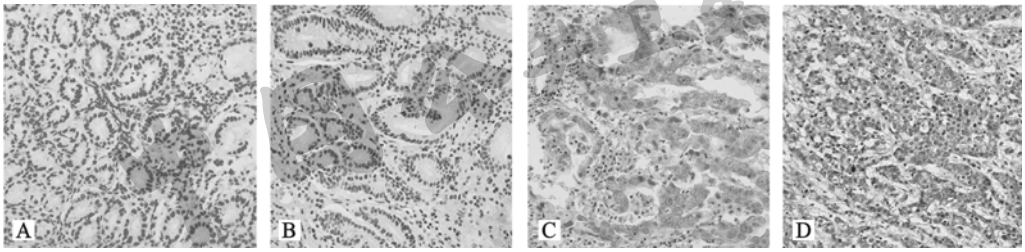

注:A:对照组;B:浅表性胃炎;C:不典型增生;D:胃癌。

图 1　胃黏膜组织蛙皮素表达(免疫组化法染色,×200)

2.2　RT-PCR 结果(图 2)　根据已知序列设计的引物,扩增结果经琼脂糖凝胶电泳显示,BN 的扩增产物与预计一致,分别在 169 bp 处出现特异性的基因条带,在 430 bp 处也有内参照 β-actin 条带。BN 与 β-actin 的 mRNA 的 IDV 比值见表 1。

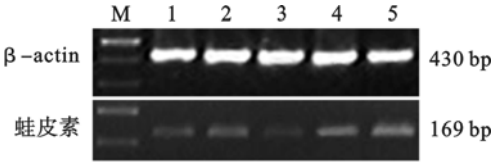

注:M:marker;1:对照组;2:浅表性胃炎;3:萎缩性胃炎;4:不典型增生;5:胃癌。

图 2　各组蛙皮素 mRNA 表达

表 1　蛙皮素在各组中的表达水平

组织类别	组化样本数	MOD 值($\bar{x} \pm s$)	RT-PCR 样本数	IDV 值($\bar{x} \pm s$)
对照	10	0.125 9 ± 0.024 8	8	0.105 6 ± 0.029 7
浅表性胃炎	28	0.131 8 ± 0.037 1	12	0.110 0 ± 0.037 1
萎缩性胃炎	21	0.111 4 ± 0.019 4	10	0.091 4 ± 0.021 3
不典型增生	17	0.338 7 ± 0.046 5[abc]	10	0.301 7 ± 0.062 5[abc]
胃癌	18	0.394 6 ± 0.062 1[abc]	12	0.695 8 ± 0.072 4[abcd]

注:与对照组比较,a $P < 0.05$;与浅表性胃炎组比较,b $P < 0.05$;与萎缩性胃炎组比较,c $P < 0.05$;与不典型增生组比较,d $P < 0.05$。

3　讨　论

胃癌是消化系统常见的恶性肿瘤之一。据统计世界范围内平均每年新发病例约为 90 万人,2010 年查出的新发病已超过 110 万人,其发病率居恶性肿瘤的第 4 位[5-6]。在中国,胃癌的死亡率约为 16/10 万,在一些地区死亡率甚至可达 60/10 万[7]。何艳等[8]研究发现因早期手术治疗效果较好,胃癌平均死亡年龄与平均发病年龄相差较大。因而探讨胃癌发生发展规律,寻找新的胃癌早期筛查或诊断的标志物,实现早期发现、早期诊断、早期治疗的目的,对胃癌的防治及生存率的提高尤为重要。

胃癌的发生是多因素共同作用的结果,内分泌的变化起到不可忽视的作用。研究发现,BN 是与胃癌发生发展密切相关的重要的胃肠激素之一。1994 年,Rihardj B 首先报道,BN 能促进人胃癌细胞株 SIIA 细胞的生长。2000 年 Uchida N[9]研究显示,在体内 BN/GRP 拮抗剂能抑制裸鼠的人胃癌细胞移植瘤的生长。徐秀英等[10]研究发现 BN 能促进 BGC 823 胃癌细胞的生长,且有剂量依赖性。研究表明,BN 及其相似肽可促进肿瘤细胞的增殖,对胃癌的发生发展起着重要的促进作用。

本次研究结果显示,在胃黏膜癌变的过程中,胃黏膜组织中 BN 蛋白及 mRNA 表达水平呈现前期

平稳,后期明显增高的变化趋势,其机制可能是生理状态下 BN 可在胃肠道内少量分泌。在浅表性胃炎、萎缩性胃炎等病理过程中,BN 的分泌未受到影响。当胃黏膜上皮细胞发生不典型增生和发现癌变时,不仅细胞形态出现异常,而且细胞的功能和代谢也产生异常,结果导致 BN 分泌增多,并以自分泌方式促进癌变细胞增殖。值得注意的是,在胃癌前病变的关键时期,胃黏膜不典型增生者 BN 的水平已经明显增加,至胃癌时更明显递增,提示 BN 表达水平的变化对于胃癌发生发展进程的监测及胃癌的诊断具有重要意义。

参考文献

[1] Monstein HJ, Grahn N, Truedsson M, et al. Progastrin-releasing peptide and gastrin-releasing peptide receptor mRNA expression in non-tumor tissues of the human gastrointinal tract[J]. World Gastracnteral, 2006, 12: 2574 – 2578.

[2] Shirmardi SP, Gandomkar M, Maragheh MG, et al. Preclinical evaluation of a new bombesin analog for imaging of gastrin-releasing peptide receptors[J]. Cancer Biother Radiopharm, 2011, 26(3): 309 – 316.

[3] Okarvi SM, Jammaz IAl. Synthesis and evaluation of a technetium99m labeled cytotoxic bombesin peptide conjugate for targeting bombesin receptor-expressing tumors[J]. Nucl Med Biol, 2010, 37(3): 277 – 288.

[4] 王素青,刘小聪,唐雨萌,等. CYP1B1 对肥胖小鼠脂肪组织血管新生因子影响[J]. 中国公共卫生, 2013, 29(2): 225 – 227.

[5] Parkin DM, Bray F, Ferlay J, et al. Global cancer statistics, 2002[J]. CA Cancer J Clin, 2005, 55: 74 – 108.

[6] Li C, Zhou J. Etiological factor study progresses in epidemiology and molecule biology in gastric cancer[J]. Treat Prev Oncol, 2004, 31: 115 – 118.

[7] Xu B, Wang JM. Epidemiologic study on gastric cancer[J]. Chin J Cancer Treat, 2006, 13: 1 – 7.

[8] 何艳. 成都市 2006—2010 年恶性肿瘤发病和死亡趋势分析[J]. 中国公共卫生管理, 2012, 28(6): 795 – 796.

[9] Uchida N, Okamur S, Kuwano H. Protein kinase C activity in human gastric carcinoma[J]. Oncol Rep, 2000, 7(4): 793 – 796.

[10] 徐秀英,赵金满,姜若兰. 蛙皮素和生长抑素对人胃癌 BGC-823 细胞生长的影响受体后信息传递[J]. 世界华人消化杂志, 2006, 14(27): 2684 – 2690.

收稿日期: 2013-04-19　　(刘铁编辑　张翠校对)

中国公共卫生 CPH

· 实验研究 ·

孕期 PFOS 暴露诱导胎鼠肺损伤中糖皮质激素影响*

张春雷[1], 周杰[2], 李美[2], 李洪志[1], 刘洁婷[1], 赵冰海[1], 初彦辉[1], 包海花[1]

摘　要: 目的　探讨孕期全氟辛烷磺酸(PFOS)暴露诱导的胎鼠肺损伤中糖皮质激素影响。**方法**　通过低、中、高(5、10、20 mg/kg)剂量 PFOS 对孕期 SD 大鼠染毒 7 d,于受孕第 19 d 取胎鼠全肺采用实时荧光聚合酶链式反应、western blot 及酶联免疫吸附试验检测胎鼠肺脏中糖皮质激素含量及相关调控基因 mRNA、蛋白表达。**结果**　与对照组比较,PFOS 组胎鼠肺脏中糖皮质激素含量有升高趋势;高剂量 PFOS 组 11β – 羟基类固醇脱氢酶 1(11βHSD1)mRNA 表达(99.07 ± 15.06)高于对照组($P < 0.05$),11βHSD2 mRNA 表达(1.140 ± 0.303 2)明显低于对照组($P < 0.01$),11βHSD2 蛋白水平低于对照组($P < 0.05$);与对照组比较,高剂量 PFOS 组己糖 – 6 – 磷酸脱氢酶(H6PDH)mRNA(21.37 ± 3.013)升高($P < 0.05$);肺表面活性物质相关蛋白 C(SP – C)表达无明显变化。**结论**　孕期 PFOS 暴露诱导的胎鼠肺损伤中,糖皮质激素未发生明显变化,推测肺损伤不是肺表面张力破坏引起的。

关键词: 全氟辛烷磺酸;糖皮质激素;11β – 羟基类固醇脱氢酶(11βHSD);发育抑制;肺表面张力
中图分类号: R 992　**文献标志码:** A　**文章编号:** 1001-0580(2013)09-1318-03　DOI: 10.11847/zgggws2013-29-09-22

Effect of glucocorticoid on lung impairment in embryonic rat induced by prenatal PFOS exposure

ZHANG Chun-lei*, ZHOU Jie, LI Mei, et al(* *Heilongjiang Key Laboratory of Anti-fibrosis Biotherapy, Medical Research Center, Mudanjiang Medical University, Mudanjiang, Heilongjiang Province* 157011)

Abstract: Objective　To investigated the effect of glucocorticoid on lung impairment in embryonic rats induced by prenatal perfluorooctane sulfonate(PFOS) exposure. **Methods**　Sprague-Dawley(SD) rats were exposed to PFOS at dosages of 5, 10, 20 mg/kg for 7 days. The whole lung of the pups was collected at 19 days of pregnancy and glucocorticoid levels and the expressions of regulatory gene mRNA and protein were detected with real-time fluorescence polymerase chain reaction, western blot and enzyme-linked immunosorbent assay. **Results**　Compared to the control, the glucocorticoid concentration of the embryonic rat lung was increased with the increase of PFOS exposure; in high doses ex-

* **基金项目:** 国家自然科学基金(81102149 – H2607);黑龙江省卫生厅科研课题(2010 – 235;2010 – 238);黑龙江省普通高等学校青年学术骨干支持计划(1252G065);黑龙江省普通高校组织损伤与修复重点实验室开放课题资助项目(zdsys2013 – 09)
作者单位: 1. 牡丹江医学院黑龙江省普通高校组织损伤与修复重点实验室,黑龙江 牡丹江 157011; 2. 牡丹江医学院红旗医院
作者简介: 张春雷(1983 –),男,黑龙江牡丹江人,助教,硕士,研究方向:毒理学。
通讯作者: 初彦辉,E-mail: yanhuichu@sina.com;包海花,E-mail: Baohaihua168@163.com.