DH1A1 能通过抑制 Wnt/β-catenin 信号通路提高阳性前列腺癌治疗效果[13]。通过抑制 Wnt/β-catenin 信号通路,下调 MMP2 及 MMP9 表达,从而抑制细胞的迁移侵袭能力[14]。提示,通过下调 ALDH1A1 表达,进而抑制 Wnt/β-catenin 信号通路,可遏制肿瘤细胞的迁移及侵袭能力。

本研究结果显示,shRNA-ALDH1A1 转染后,随着 MK-45 细胞中 ALDH1A1 表达量下调,细胞中 MMP2、MMP9 表达受到明显抑制,同时 Wnt1、Wnt5a 及 β-catenin 表达也受到明显抑制。提示,干扰 ALDH1A1 表达可明显降低胃癌细胞 MKN-45 活力、并抑制其迁移、侵袭,其机制可能与 Wnt/β-catenin 信号通路抑制有关。

参考文献

[1] 郭康,周脉耕,潘晓平. 中国居民 2006—2012 年胃癌死亡趋势分析[J]. 中国公共卫生,2015,31(3):341 - 343.

[2] 操珍,苏文. 胃癌相关细胞因子研究进展[J]. 中国肿瘤,2016,25(2):125 - 131.

[3] 廖毅,邓媛,傅建伟. 胃癌分子机制的研究进展[J]. 中国肿瘤,2014,23(1):58 - 62.

[4] Liu Y, LÜ DL, Duan JJ, et al. ALDH1A1 expression correlates with clinicopathologic features and poor prognosis of breast cancer patients: a systematic review and meta-analysis[J]. BMC Cancer, 2014, 14(1): 1 - 11.

[5] Li XS, Xu Q, Fu XY, et al. ALDH1A1 overexpression is associated with the progression and prognosis in gastric cancer[J]. BMC Cancer, 2014, 14(1): 705.

[6] 吴成利,王咏梅,王革芳,等. 乙醛脱氢酶 1A1 在胃癌组织中的表达及其临床意义[J]. 临床肿瘤学杂志,2014,19(11):992 - 995.

[7] 韩明利,吴诚义. ALDH1 作为干细胞标记物的研究进展[J]. 生物医学工程学杂志,2010,27(5):1183 - 1186.

[8] 吴成利,王咏梅,王革芳,等. 乙醛脱氢酶 1A1 过表达对胃癌细胞生物学行为的影响[J]. 临床肿瘤学杂志,2016,21(1):18 - 21.

[9] 吴成利,虞喜豪,王咏梅,等. RNA 干扰乙醛脱氢酶 1A1 表达对胃癌细胞生物学行为的影响[J]. 临床肿瘤学杂志,2015,20(6):497 - 500.

[10] 张斌,胡强. Wnt 信号通路及其拮抗剂与胃癌关系的研究进展[J]. 中国临床医学,2013,20(5):733 - 736.

[11] Landen CJ, Goodman B, Katre AA, et al. Targeting aldehyde dehydrogenase cancer stem cells in ovarian cancer[J]. Mol Cancer Ther, 2010, 9(12): 3186 - 3199.

[12] 赵远,王永忠. 胃癌组织中 E-cadherin 和 MMP-2、MMP-9 的表达及临床意义[J]. 江苏医药,2013,39(9):1034 - 1036.

[13] Cojoc M, Peitzsch C, Kurth I, et al. Aldehyde dehydrogenase is regulated by beta-catenin/TCF and promotes badioresistance in prostate cancer progenitor cells[J]. Cancer Res, 2015, 75(7): 1482 - 1494.

[14] 刘儒彪,刘义,于岚,等. 靶向 siRNA 阻断 Wnt/β-catenin 信号通路对子宫内膜异位症患者在位子宫内膜基质细胞 VEGF、MMP-9 表达的影响[J]. 华中科技大学学报:医学版,2016,45(1):6 - 11.

收稿日期: 2016-06-06 (解学魁编辑 吴少慧校对)

中国公共卫生 CPH

· 实验研究 ·

蜂胶对大鼠急性酒精性胃损伤保护作用*

刘颖,代振振,袁海峰,邵程程,张义堡,崔伟豪,徐宏伟

摘 要:目的 探讨蜂胶对急性酒精性胃损伤的保护作用及机制。**方法** 雄性 Wistar 大鼠 50 只,随机分为 5 组,分别为对照组、模型组、蜂胶低、中、高剂量组(40、80 、160 mg/kg),末次灌胃 1 h 后处死大鼠;肉眼观察大鼠胃粘膜损伤情况,Guth 积分法计算溃疡指数;苏木素-伊红(HE)染色观察大鼠胃组织病理学变化;放射免疫法测定胃组织前列腺素 E2(PGE_2)含量;酶联免疫法测定血清肿瘤坏死因子 α(TNF-α)水平。**结果** 胃组织大体观察显示,对照组大鼠胃粘膜表面光滑,无充血、糜烂病灶,溃疡指数为 0;模型组大鼠胃粘膜出现多处出血、水肿,溃疡指数(44.0 ± 19.4)明显升高;与模型组比较,中剂量蜂胶组胃粘膜损伤状况明显改善,溃疡指数(19.8 ± 8.8)明显降低($P < 0.05$)。胃组织病理结果显示,与对照组比较,模型组大鼠胃粘膜上皮细胞脱落,固有层可见较多中性粒细胞浸润及大量红细胞;与模型组比较,中剂量蜂胶组胃粘膜损伤状况明显改善。与对照组比较,模型组大鼠胃粘膜 PGE_2 含量[(156.60 ± 16.34)pg/mg]明显降低,血清 TNF-α 水平[(111.64 ± 19.95)pg/mL]明显升高($P < 0.05$);与模型组比较,中剂量蜂胶组大鼠胃粘膜 PGE_2 含量[(198.75 ± 20.99)pg/mg]明显升高,血清 TNF-α 水平[(73.93 ± 14.96)pg/mL]则明显降低($P < 0.05$)。**结论** 蜂胶对大鼠急性酒精性胃损伤具有一定保护作用,其机制可能与其调节胃粘膜 PGE_2 合成和释放、缓解炎症反应有关。

关键词: 蜂胶;急性酒精性胃损伤;溃疡指数;前列腺素 E2(PGE_2);肿瘤坏死因子 α(TNF - α)

中图分类号: R 573 **文献标志码:** A **文章编号:** 1001-0580(2016)10-1336-04 DOI: 10.11847/zgggws2016-32-10-11

Protective effect of propolis on ethanol-induced acute gastric injury in rats

* **基金项目:** 青岛大学创新型教学实验室研究项目(2013;2015)

作者单位: 青岛大学医学院,山东 青岛 266071

作者简介: 刘颖(1973 -),女,山东青岛人,实验师,硕士,研究方向:营养生化。

通讯作者: 徐宏伟,E-mail: xhw-930808@163.com

数字出版日期: 2016 - 9 - 8 15:06

数字出版网址: http://www.cnki.net/kcms/detail/21.1234.R.20160908.1506.010.html

LIU Ying, DAI Zhen-zhen, YUAN Hai-feng, et al (*Medical College of Qingdao University, Qingdao, Shandong Province* 266071, China)

Abstract: Objective To explore the preventive effect of propolis on ethanol-induced acute gastric injury in rats. **Methods** Fifty male Wistar rats were randomly divided into five groups: a control group, a model group, and low-, medium- and high-dose propolis groups (given propolis by gavage at the dosages of 40, 80, 160 mg/kg/d); all the rats were sacrificed one hour after the last treatment of 14 days. The extent of gastric mucosal lesions and ulcer index were determined with visual inspection and Guth integral method. The gastric histopathological changes was observed with hematoxylin-eosin (HE) staining. The level of prostaglandins E2 (PGE_2) and tumor necrosis factor-alpha (TGF-α) in gastric mucosa were measured by means of radioimmunoassay and enzyme-linked immunosorbent assay (ELISA). **Results** General observation on gastric tissue showed that the gastric mucosa surface of the control group was smooth and without hyperaemia and erosion, with the ulcer index of zero. Multiple hemorrhage and edema were observed in the rats of model group, with a significantly increased ulcer index (44.0 ± 19.4); while, the mucosa damages were significantly alleviated, with a decreased ulcer index (19.8 ± 8.8) ($P < 0.05$) in the rats of medium-dose propolis group compared with those of the model group. Pathological observation revealed exfoliation of epithelial cells, neutrephil infiltration, and large number of erythrocyte in lamina propria of gastric mucosa in the rats of model group and these pathological injuries were obviously alleviated in the rats of medium-dose propolis group compared with those of the model group. The content of PGE_2 (156.60 ± 16.34 pg/mg) in gastric mucosa decreased significantly but serum TNF-α (111.64 ± 19.95 pg/mL) increased significantly in the rats of model group compared to those of the control group (both $P < 0.05$). The PGE_2 content (198.75 ± 20.99 pg/mg) in gastric mucosa increased significantly but serum TNF-α (73.93 ± 14.96 pg/mL) decreased significantly in the rats treated with medium-dose propolis compared to those of the model (both $P < 0.05$). **Conclusion** Propolis has a protective effect on ethanol-induced acute gastric injury in rats and the effect may relate to the regulation of secretion and synthesis of PGE_2 and the inhibition of inflammation reaction in gastric mucosa.

Key words: propolis; ethanol-induced acute gastric injury; ulcer index; prostaglandins E2; tumor necrosis factor-alpha

近年来,随着人们生活水平提高,嗜酒人群不断增多,酒精滥用引发的多种组织器官损害日益引起人们关注。乙醇具有脂溶性,过量饮用极易造成胃炎、胃出血、胃溃疡等胃粘膜损伤[1-3]。蜂胶被称为“紫色黄金”,是蜜蜂采集植物幼芽当中的树脂,与其自身分泌物混合而成的一种天然活性物质,其主要有效成分为黄酮类化合物[4]。蜂胶在抗肿瘤、抗氧化、抗炎、提高免疫力等多方面发挥独特的生物学效应[5-8],国外医学研究证实,蜂胶对酒精、药物及应激反应引起的胃粘膜损伤也具有良好的修复作用[9]。本研究采用蜂胶干预急性酒精性胃粘膜损伤大鼠,通过观察胃黏膜前列腺素 E2 (prostaglandins E2, PGE_2) 含量及血清肿瘤坏死因子 α (tumor necrosis factor-alpha, TNF-α) 水平变化,旨在探讨蜂胶对急性酒精性胃粘膜损伤的保护作用及机制,结果报告如下。

1　材料与方法

1.1　主要试剂与仪器　56°红星二锅头(北京酿酒总厂);蜂胶软胶囊(每 100 g 中含总黄酮≥3.2 g)(北京中国农业科学院蜜蜂研究所);橄榄油(西班牙墨尔橄榄油公司);PGE_2 放射免疫检测试剂盒(北京福瑞生物工程公司)、TNF-α 检测试剂盒(上海信裕生物科技有限公司)。AS325 轮转式切片机、半自动组织包埋机(英国 SHANDON 公司);BX53 光学显微镜(日本 Olympus 公司);CN202M 放射免疫分析仪(北京中西远大技术有限公司);ELx808 酶标仪(美国 BioTek 公司)。

1.2　分组与处理　SPF 级雄性 Wistar 大鼠,180 ~ 200 g,购自山东鲁抗医药股份有限公司,许可证号:SCXK(鲁)2013-0001。大鼠随机分为 5 组,对照组:橄榄油 3 ml/kg 灌胃;模型组:橄榄油 3 ml/kg 灌胃 14 d 后,56°红星二锅头灌胃 3 次,每次 14 ml/kg,间隔 12 h;蜂胶低、中、高剂量组:40、80、160 mg/kg 蜂胶灌胃 14 d 后,给予 56°红星二锅头灌胃,剂量同模型组。末次灌胃 1 h 后,乌拉坦麻醉,腹主动脉取血,离心取血清;同时距贲门和幽门 1.0 cm 处离断取出全胃,行大体标本观察,并置 −20 ℃储存备用。

1.3　指标与方法

1.3.1　胃组织溃疡指数检测　取出胃体后,沿大弯侧剪开,用直尺及放大镜测量溃疡大小并按 Guth 标准计算溃疡指数:斑点糜烂记 1 分;糜烂长度 <1 mm记 2 分;1 mm ~ 记 3 分;2 mm ~ 记 4 分;≥3 mm记 5 分,宽度 >1 mm 时分值 ×2。

1.3.2　大鼠胃组织病理学观察　切取新鲜胃体相同部位组织(0.9 cm × 0.9 cm × 0.5 cm)1 块,经 10% 中性甲醛固定、脱水、透明,常规石蜡包埋,4 μm厚度连续切片,苏木精 − 伊红染色(hematoxylin-eosin staining, HE),中性树胶封片,光学显微镜下观察各组大鼠胃组织形态学改变。

1.3.3　胃粘膜 PGE_2 含量测定　采用放射免疫法,取出胃体,沿大弯侧剪开胃,4 ℃生理盐水清洗胃腔,电子秤称取 60 ~ 80 mg 胃组织放置微型匀浆器

中,以 1∶5(w/v)比例加入 1.15% KCl 溶液轻轻研磨制成 2 mL 胃组织匀浆,2 000 r/min 4 ℃离心,分离上清液。严格按照 PGE_2 放免检测试剂盒说明书操作。

1.3.4　血清 TNF-α 水平测定　采用酶联免疫法(enzyme-linked immunosorbent assay, ELISA),严格按照试剂盒说明书操作。

1.4　统计分析　数据以 $\bar{x} \pm s$ 表示,应用 SPSS 17.0 软件进行统计分析,多组间比较采用单因素方差分析,两两比较采用 t 检验,$P < 0.05$ 为差异有统计学意义。

2　结　果

2.1　蜂胶对酒精损伤大鼠胃组织溃疡指数影响　胃组织大体观察结果显示,对照组大鼠胃粘膜表面光滑,无充血、糜烂病灶,溃疡指数为 0;模型组大鼠胃组织肉眼可见多处胃粘膜点状、线状糜烂及出血,溃疡指数(44.0 ± 19.4)明显升高;蜂胶低、中、高剂量组大鼠溃疡指数分别为(44.4 ± 8.55)、(19.8 ± 8.8)、(42.5 ± 19.59);与模型组比较,中剂量蜂胶组大鼠胃粘膜溃疡指数明显下降,差异具有统计学意义($P < 0.05$)。

2.2　蜂胶对酒精损伤大鼠胃组织病理学影响(图 1)　对照组大鼠胃粘膜组织结构完整,未见炎细胞浸润(图 1A);模型组大鼠胃粘膜部分上皮细胞脱落,腺体结构完整,固有层可见较多的中性粒细胞浸润,少许淋巴细胞及嗜酸性粒细胞,可见大量红细胞,充血严重(图 1B);低剂量蜂胶组大鼠胃粘膜组织结构变化基本同模型组(图 1C);中剂量蜂胶组大鼠胃粘膜可见少量中性粒细胞浸润,红细胞数量明显减少,损伤状况明显改善(图 1D);高剂量蜂胶组大鼠胃粘膜损伤状况较模型组无明显差异(图 1E)。

2.3　蜂胶对酒精损伤大鼠炎性因子水平影响(表 1)　与对照组比较,模型组大鼠胃粘膜 PGE_2 含量明显降低,血清 TNF-α 水平明显升高,差异有统计学意义($P < 0.05$);与模型组比较,中剂量蜂胶组大鼠胃黏膜 PGE_2 含量明显升高,血清 TNF-α 含量明显降低,差异有统计学意义($P < 0.05$)。

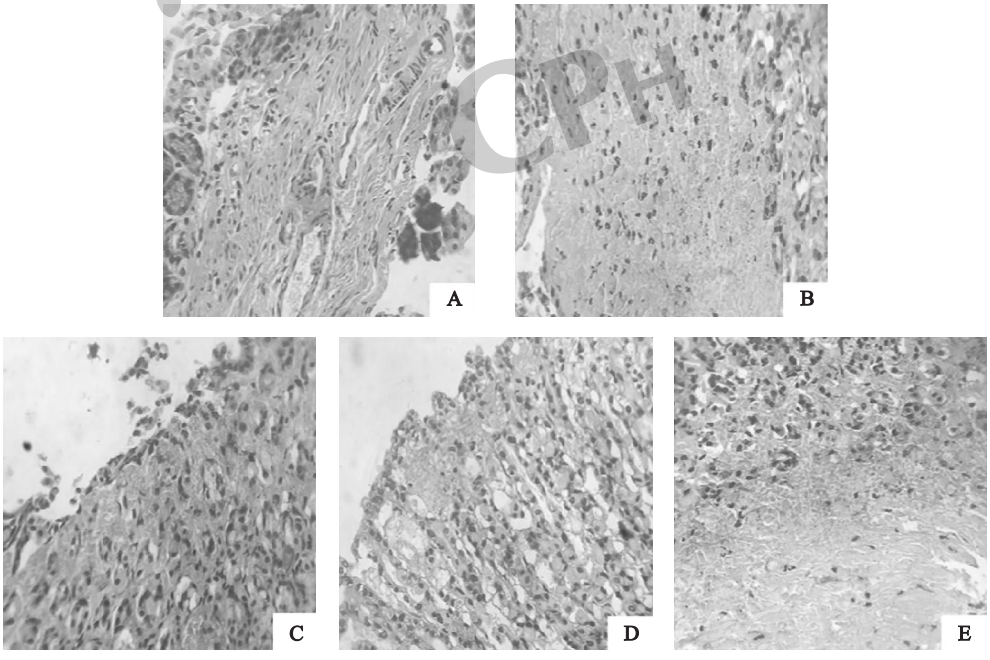

注:A:对照组;B:模型组;C、D、E:40、80、160 mg/kg 蜂胶组。

图 1　蜂胶对酒精损伤大鼠胃组织病理学影响(HE, ×400)

表 1　蜂胶对酒精损伤大鼠炎性因子水平影响($\bar{x} \pm s$, $n = 10$)

组别(mg/kg)		PGE_2(pg/mg)	TNF-α(pg/mL)
对照组		276.73 ± 18.00	49.28 ± 17.46
模型组		156.60 ± 16.34[a]	111.64 ± 19.95[a]
蜂胶	40	163.32 ± 27.95[a]	98.95 ± 15.02[a]
	80	198.75 ± 20.99[ab]	73.93 ± 14.96[ab]
	160	145.49 ± 26.74[a]	127.92 ± 14.44[a]

注:与对照组比较,a $P < 0.05$;与模型组比较,b $P < 0.05$。

3　讨　论

酒精摄入机体后,首先经胃肠道代谢。酒精中的乙醇分子及其代谢产物乙醛可通过多种途径破坏胃粘膜防御系统。胃粘膜防御系统遭到破坏后,极易遭受胃酸、各类消化酶及胆汁等侵袭,引起胃粘膜组织水肿、糜烂,甚至出血、坏死,危害极大[1-3]。蜂胶具有成膜性,能够在损伤或溃疡粘膜面形成保护膜,从而促进损伤组织再生修复,有利于创伤愈

合[4]。研究发现,巴西绿蜂胶具有良好的溃疡修复活性[9],蜂胶对胃黏膜具有修复保护作用,其作用可能与其抑制脂质过氧化物(lipid peroxide, LPO)生成,改善机体氧化应激状况有关[10]。本研究结果显示,模型组大鼠胃粘膜发生糜烂、出血及炎细胞浸润,溃疡指数明显高于对照组。提示,过量酒精摄入对胃粘膜具有损伤作用。与相关报道一致[3]。本研究结果还显示,中剂量蜂胶组大鼠胃粘膜损伤状况明显减轻,炎细胞浸润减少;而高剂量蜂胶对大鼠胃粘膜损伤状况无明显改善作用。提示,适宜剂量蜂胶摄入对急性酒精性胃损伤大鼠具有一定保护作用。

前列腺素 E_2 是前列腺素的一种,由花生四烯酸在环氧合酶催化下合成。它作为一种细胞保护剂大量存在于胃粘膜组织中,在保护胃粘膜及胃粘膜损伤修复方面发挥重要作用。前列腺素(prostaglandin, PG)可抑制胃酸分泌,并可防止酒精等外源性刺激对胃粘膜造成的急性损伤[11]。PGE_2 的细胞保护作用主要表现为保持血管结构完整性和调节胃粘膜血流量,为粘膜上皮再生、修复提供物质基础,促进溃疡愈合。其作用机制可能与 PGE_2 提高肥大细胞中环磷酸腺苷(cyclic adenosine monophosphate, cAMP)生成,降低细胞膜对 Ca^{2+} 通透性,从而减少组胺等细胞毒性物质的释放有关。PGE_2 可能通过调节细胞内 Na^+ 转移、促进蛋白质合成及细胞更新、刺激胃黏液及 HCO_3^- 生成和分泌、增强胃粘膜表面磷脂释放、清除氧自由基等多种途径,实现对胃粘膜屏障的保护作用。PGE_2 是重要的胃粘膜防御因子,胃粘膜中内源性 PGE_2 降低与胃溃疡、萎缩性胃炎、应激反应等引起的胃粘膜损伤密切相关[12]。TNF-α 是一种主要由巨噬细胞和单核细胞产生的促炎因子,在炎症和免疫反应中发挥重要作用。研究表明,TNF-α 是参与内源性溃疡形成最关键的炎性细胞因子[13],其损害作用主要表现为增加血管通透性,减少胃粘膜血流量,促进氧自由基、白三烯等炎性介质及消化酶释放,同时,TNF-α 对其他炎性因子的产生和释放亦具有促进和协同作用。TNF-α 是与胃粘膜损伤关系最为密切细胞因子,酒精性胃损伤时 TNF-α 含量明显增加[14]。本研究结果显示,过量酒精摄入可使大鼠胃粘膜 PGE_2 含量明显降低,而血清 TNF-α 水平则明显升高;中剂量蜂胶组大鼠胃粘膜 PGE_2 含量明显升高,而血清 TNF-α 水平则明显降低。提示,蜂胶可能通过调节 PGE_2 合成与释放,缓解炎症反应,发挥酒精损伤胃粘膜修复保护作用。

参考文献

[1] Senol A, lsler M, Karahan AG, et al. Preventive effect of probiotics and α-tocopherol on ethanol-induced gastric mucosal injury in rats[J]. J Med Food, 2011, 14(1/2): 173 – 179.

[2] Zhao W, Zhu F, Shen W, et al. Protective effects of DIDS against ethanol-induced gastric mucosal injury in rats[J]. Atca Biochim Biophys Sin(Shanghai), 2009, 41(4): 301 – 308.

[3] 任建林,潘金水,董菁. 酒精性胃病[J]. 世界华人消化杂志, 2005, 13(17): 2061 – 2063.

[4] 李雅晶,黄美珍,胡福良. 蜂胶的挥发性成分其生物学活性研究进展[J]. 蜜蜂杂志, 2011, 30(1): 1 – 5.

[5] Wang K, Zhang J, Ping S, et al. Anti-inflammatory effects of ethanol extracts of Chinese propolis and buds from poplar (*Populus × canadensis*)[J]. J Ethnopharmacol, 2014, 155(1): 300 – 311.

[6] Campos JF, dos Santos UP, Macorini LF, et al. Antimicrobial, antioxidant and cytotoxic activities of propolis from *Melipona orbignyi* (*Hymenoptera*, *Apidae*)[J]. Food Chem Toxicol, 2014, 65: 374 – 380.

[7] Fan Y, Ma L, Zhang W, et al. The design of propolis flavone microemulsion and its effect on enhancing the immunity and antioxidant activity in mice[J]. Int J Biol Macromol, 2014, 65: 200 – 207.

[8] 刘成芳,殷国荣,赵瑞君,等. 弓形虫复合疫苗滴鼻免疫小鼠诱导肠淋巴细胞变化[J]. 中国公共卫生, 2012, 28(1): 40 – 41.

[9] de Barros MP, Sousa JP, Bastos JK, et al. Effect of Brazilian green propolis on experimental gastric ulcers in rats[J]. J Ethnopharmacol, 2007, 110(3): 567 – 571.

[10] Liu CF, Lin CC, Lin MH, et al. Cytoprotection by propolis ethanol extract of acute absolute ethanol-induced gastric mucosal lesions[J]. Am J Chin Med, 2002, 30(2/3): 245 – 254.

[11] Robert A. Cytoprotection by prostaglandins[J]. Gastroenterology, 1979, 77(4Pt1): 761 – 767.

[12] Golbabapour S, Gwaram NS, Hassandarvish P, et al. Gastroprotection studies of Schiff base zinc (Ⅱ) derivative complex against acute superficial hemorrhagic mucosal lesions in rats[J]. PLoS One, 2013, 8(9) e75036.

[13] Zheng H, Chen Y, Zhang J, et al. Evaluation of protective effects of costunolide and dehydrocostuslactone on ethanol-induced gastric ulcer in mice based on multi-pathway regulation[J]. Chem Biol Interact, 2016, 250: 68 – 77.

[14] Sofidiya MO, Agufobi L, Akindele AJ, et al. Effect of *Flabellaria paniculata Cav*. extracts on gastric ulcer in rats. [J] BMC Complement Altern Med, 2012, 12: 168.

收稿日期: 2016-04-21　　(解学魁编辑　吴少慧校对)

中国公共卫生 CPH