·实验研究·

金丝桃苷对博来霉素诱导肺纤维化小鼠作用及机制

韩云雪，李丽梅，石洁琼

【摘　要】**目的** 探讨金丝桃苷对博莱霉素诱导的肺纤维化小鼠干预作用及机制。**方法** 将 36 只 C57BL/6 雄性小鼠随机分为对照组（生理盐水）、模型组、金丝桃苷高、中、低剂量组（100、50、25 mg/kg）和强的松组（6 mg/kg），通过气管滴注博来霉素建立肺纤维化模型，连续给药 28 d 后处死小鼠；肺组织分别行苏木素–伊红（HE）染色、Masson′s 染色；免疫组化法检测肺组织中胶原蛋白Ⅰ（collagen Ⅰ）、collagen Ⅲ蛋白表达水平；用试剂盒检测肺组织中羟脯胺酸（HYP）含量；留取血清检测转化生长因子–β1（TGF-β1）含量；留取肺泡灌洗液检测白细胞介素–6（IL-6）水平。**结果** 与对照组比较，模型组小鼠体重明显下降；与模型组比较，各剂量金丝桃苷组小鼠体重均明显增加（$P<0.05$）。与对照组比较，模型组小鼠肺泡炎和肺纤维化积分[分别为（2.83 ± 0.41）、（2.83 ± 0.41）分]明显升高（$P<0.05$）；与模型组比较，金丝桃苷高、中剂量组、强的松组小鼠肺泡炎积分[分别为（1.00 ± 1.10）、（1.67 ± 1.03）、（1.50 ± 1.05）分]和肺纤维化积分[分别为（1.00 ± 0.63）、（1.33 ± 1.03）、（1.83 ± 0.75）分]均明显降低（$P<0.05$）。与对照组比较，模型组小鼠肺组织 collagen Ⅰ、collagen Ⅲ表达、HYP 含量明显升高；与模型组比较，高剂量金丝桃苷组、强的松组小鼠肺组织中 collagen Ⅰ、collagen Ⅲ表达、HYP 含量明显下降。与对照组比较，模型组小鼠血清中 TGF-β1 含量[（182.83 ± 11.15）pg/mL]、肺泡灌洗液中 IL-6 水平[（89.36 ± 7.21）μg/mL]明显升高（$P<0.05$）；与模型组比较，高、中剂量金丝桃苷组及强的松组小鼠血清中 TGF-β1 含量[分别为（121.37 ± 8.25）、（135.78 ± 17.29）、（112.73 ± 10.23）pg/mL]和肺泡灌洗液 IL-6 水平[分别为（48.25 ± 8.39）、（71.90 ± 7.74）、（44.45 ± 7.15）μg/mL]均明显下降（$P<0.05$）。**结论** 金丝桃苷具有效改善博来霉素诱导的小鼠肺纤维化作用，其机制可能与抑制胶原分泌、抑制炎症反应有关。

【关键词】肺纤维化；金丝桃苷；炎症因子；胶原

中图分类号:R 99　**文献标志码:**A　**文章编号:**1001-0580(2018)09-1237-05　**DOI:**10.11847/zgggws1116665

Effects and mechanism of hyperin against bleomycin-induced pulmonary fibrosis in mice

HAN Yun-xue, LI Li-mei, SHI Jie-qiong (*Affiliated Hospital of Guilin Medical College*, *Guilin*, *Guangxi Zhuang Autonomous Region* 541001, China)

【**Abstract**】**Objective** To investigate intervention effect and mechanism of hyperoside on bleomycin-induced pulmonary fibrosis in mice. **Methods** Totally 36 male C57BL/6 mice were assigned randomly into a control group (normal saline), a model group, and low, moderate, and high hyperoside-dosed groups (25, 50, and 100 mg/kg) and a prednisone group. Mice pulmonary fibrosis model was constructed with administration of bleomycin through intra-tracheal instillation continuously for 28 days and then the mice were sacrificed. The pulmonary tissues were stained with hematoxylin-eosin (HE) and Massonn′s method. The expressions of collagen I and collagen II in pulmonary tissues was determined immunohistochemically; while the content of hydroxyproline (HYP) wherein was measured with a reagent kit. The content of transforming growth factor-β1 (TGF-β1) in serum and the level of interleukin-6 (IL-6) in bronchoalveolar lavage fluid were also measured. **Results** The body weight of mice in the model group was reduced significantly compared to the control group; whereas that of the hyperoside-dosed groups was increased significantly compared to the model group (both $P<0.05$). The score of pulmonary alveolitis and fibrosis of the model group (2.83 ± 0.41 and 2.83 ± 0.41) were increased markedly compared to those of the control group (both $P<0.05$); whereas, the scores in the hyperoside-dosed groups and prednisone group were reduced profoundly compared to those of the model group ($P<0.05$ for all). Significantly decreased scores of pulmonary alveolitis (1.00 ± 1.10, 1.67 ± 1.03, and 1.50 ± 1.05) and pulmonary fibrosis (1.00 ± 0.63, 1.33 ± 1.03, and 1.83 ± 0.75) were observed for the mice of the high, moderate hyperoside-dosed group and the prednisone group compared to the mice of the model group ($P<0.05$ for all) . The expressions of collagen I, collagen Ⅲ, and HYP content in the pulmonary tissues of the model group were increased significantly compared to those of the control group; whereas the expressions in the high hyperoside-dosed group and prednisone group were significantly reduced compared to those of the model group. Both the serum TGF-β1 (182.83 ± 11.15 pg/mL) and IL-6 in bronchoalveolar lavage fluid (89.36 ± 7.21 μg/mL) were increased significantly for the model group compared to those of the control group ($P<0.05$ for all); whereas, the TGF-β1 and IL-6 were markedly reduced for the high and moderate hyperoside-dosed groups compared to the model group. Significantly decreased serum TGF-β1 (121.37 ± 8.25, 135.78 ± 17.29, and 112.73 ± 10.23 pg/mL) and IL-6 in bronchoalveolar lavage

作者单位:广西桂林医学院附属医院，广西 桂林 541001

作者简介:韩云雪（1981 – ），女，湖南人，主治医师，本科，研究方向：肺纤维化的防治。

数字出版日期: 2018 - 02 - 26 08:25

数字出版地址: http://kns.cnki.net/kcms/detail/21.1234.R.20180226.0825.004.html

fluid (48.25 ± 8.39, 71.90 ± 7.74, and 44.45 ± 7.15 μg/mL) were detected in the high, moderate hyperoside-dosed groups and prednisone group compared to those in the model group ($P < 0.05$ for all). **Conclusion** Hyperoside can effectively alleviate bleomycin-induced pulmonary fibrosis in mice. The underlying mechanism my be the hyperoside-related inhibition of collagen secretion and inflammation response.

【**Key words**】 pulmonary fibrosis; hyperin; inflammatory cytokine; collagen

肺纤维化是一种慢性进行性发展的肺间质疾病，近年来其发病率有逐年上升趋势，然而目前尚无特殊的治疗方法，且死亡率较高，现已成为严峻的健康问题。寻找安全有效的治疗肺纤维化药物迫在眉睫[1－2]。研究表明金丝桃苷在抗炎、抗氧化等方面具有重要作用，然而国内外对于其在肺纤维化中的作用研究较少[3]。本研究采用一次性气管滴入博莱霉素经典造模方法复制肺纤维化小鼠模型，采用金丝桃苷进行干预，以强的松为阳性对照，观察金丝桃苷对肺纤维化小鼠干预作用，并探讨其作用机制。结果报告如下。

1 材料与方法

1.1 主要仪器与试剂 倒置显微镜（日本 Olympus 公司），台式离心机（德国 Eppendo 公司），电子天平（德国 Sartorius 公司），RMZ128 轮转式切片机（德国 Leica 公司），多功能酶标仪（瑞士 TECAN 公司）。金丝桃苷（上海阿拉丁有限公司），注射用盐酸博莱霉素（日本化药株式会社），强的松片（天津天药有限公司），小鼠转化生长因子–β1（transforming growth factor-β1, TGF-β1）试剂盒（安徽巧伊生物科技有限公司），小鼠羟脯胺酸（hydroxyproline, HYP）、白细胞介素–6（interleukin-6, IL-6）试剂盒（南京建成科技有限公司），抗胶原蛋白Ⅰ（collagen Ⅰ）、抗 collagen Ⅲ抗体（美国 CST 公司）。

1.2 实验动物 健康雄性 C57BL/6 小鼠 36 只，体重 18 ~ 20 g，6 ~ 8 周龄，由桂林医学院实验动物中心提供，实验动物生产许可证号：SCXK（桂）2013–0001。在温度为 20 ~ 26 ℃，湿度为 40 % ~ 70 % 条件下，给与小鼠全价营养颗粒饲料常规喂养。

1.3 分组与处理 36 只小鼠随机分为对照组（生理盐水 10 mL/kg）、模型组（生理盐水 10 mL/kg）、金丝桃苷高、中、低剂量组（100、50、25 mg/kg）、强的松组（6 mg/kg），每组 6 只；每天灌胃 1 次，连续 28 d。

1.4 造模方法 在常规喂养小鼠 7 d 后，采用一次性气管内滴注博来霉素方法建立肺纤维化模型。用 7 % 水合氯醛按照 0.05 mL/10 g 剂量小鼠腹腔注射麻醉，将小鼠用鼠板固定，用棉线固定其四肢及上门牙，用镊子轻轻拉出舌头，在小鼠吸气瞬间，用腰穿针插入其气管，迅速注入博来霉素溶液（5 mg/kg）。注入博来霉素后立即竖立鼠板，旋转鼠板 2 min，使药液在小鼠肺内分布均匀。

1.5 标本采集

1.5.1 收集血清 小鼠于第 28 天给药 2 h 之后摘眼球取血，首先用 7 % 水合氯醛将小鼠麻醉，待麻醉成功后收集小鼠血液，放在冰上静止约 1 h，4 ℃、3 000 r/min、离心 20 min，吸取上层淡黄色血清存放于 – 80 ℃ 冰箱中备用。

1.5.2 肺泡灌洗液 用乙醇消毒小鼠颈部皮肤，沿颈部正中线切开皮肤至胸腔入口处，用止血钳分离出组织和肌肉，暴露气管；左手持镊子，提起气管，右手朝气管隆突方向插入针头。以 1 mL 注射器抽吸 0.8 mL 生理盐水并注入气管，30 s 后将生理盐水回抽，重复灌洗 3 次，按 1 500 r/min 转速将肺泡灌洗液离心 10 min，取上清液用于细胞因子检测。

1.5.3 肺组织取样 将小鼠平放在鼠板上，用酒精擦拭腹部皮肤，剪开腹部，分离肺组织，用磷酸缓冲盐溶液（phosphate buffer saline, PBS）将肺组织表面血迹洗净，将右肺中叶放在 10 % 福尔马林中固定，用于苏木素–伊红（hematoxylin-eosin, HE）染色和 Masson 染色；其余肺组织放入冻存管中，并放入液氮中 2 h，然后转移至 – 80 ℃ 冰箱中保存备用。

1.6 指标与方法

1.6.1 一般状况观察 每天观察并记录小鼠一般情况，包括小鼠皮毛变化、体重变化、呼吸情况、精神状态等。

1.6.2 肺组织病理学观察 将肺组织取出后用 4 % 多聚甲醛进行固定，切片、捞片、脱蜡等步骤，分别进行 HE 染色和 Masson 染色，在光学显微镜下对肺组织进行病理学观察，主要观察肺组织的损伤及肺纤维增生情况。使用 Szapiel 法对肺泡炎和肺纤维化程度进行积分评价[4]。HE 染色对肺泡炎程度进行评价，0 分：镜检肺泡形态无异常；1 分：肺泡炎症为轻度，有少许炎症细胞浸润；2 分：中等程度肺泡炎症；3 分：肺泡炎症为重度，呈弥漫性分布。Masson 染色对肺纤维化程度进行评价，0 分：肺组织正常，无胶原纤维增生；1 分：少量胶原纤维；2 分：胶原纤维较多，肺泡塌陷，肺泡结构紊乱；3 分：大量胶原纤维，肺泡塌陷融合，肺泡结构明显破坏。

1.6.3 肺组织中 collagen Ⅰ、collagen Ⅲ表达检测 采用免疫组化法，将包埋好的小鼠肺组织石蜡切片切成 4 μm 厚度，脱蜡后置于 3 % 双氧水中，用山羊血清封闭，滴加一抗 4 ℃ 过夜，第 2 天滴加二抗，用

二氨基联苯胺显色液染色，脱水、封片。在光镜下（200 倍）棕黄色区域为阳性。

1.6.4 肺组织中羟脯氨酸含量测定　将肺组织取出后用沸水水解约 20 min，依次按照试剂盒中说明书要求分别加入相关试剂，调节 pH 为 6.0 ~ 6.8，最后将待测样本在 60 ℃ 条件下水浴 15 min，冷却离心之后取出上清，放入酶标仪中在 550 nm 处测吸光度（*A*）值。羟脯氨酸含量（μg/mg）=（测定 *A* 值 – 空白 *A* 值）/（标准 *A* 值 – 空白 *A* 值）× 标准含量（5 μg/mL）× 水解液总体积（10 mL）/组织湿重。

1.6.5 血清中 TGF-β1 含量测定　从 – 80 ℃ 冰箱中取出待测血清样品常温溶解，将血清稀释 10 倍，严格按照酶联免疫法（enzyme-linked immunosorbent assay，ELISA）试剂盒说明书步骤依次加入相关试剂，最后用酶标仪检测 450 nm 处吸光度（*A*）值，制作标准曲线并根据曲线计算出 TGF-β1 含量。

1.6.6 肺泡灌洗液中 IL-6 水平测定　将待测肺泡灌洗液常温溶解，按照 ELISA 试剂盒说明书步骤依次进行温育、洗涤、加酶、显色、终止显色等操作，最后于 450 nm 波长处测吸光度（*A*）值，根据标准曲线计算 IL-6 的含量。

1.7 统计分析　计量资料用 $\bar{x} \pm s$ 表示，采用 SPSS 17.0 软件进行统计分析，组间比较采用方差分析，如差异有统计学意义，用最小差异法检验进行两两比较，以 $P < 0.05$ 为差异有统计学意义。

2 结　果

2.1 小鼠一般状况　对照组小鼠在实验过程中精神状态无明显异常，体重呈持续性增长；模型组小鼠食欲下降，并出现精神萎靡、呛咳等情况；各剂量金丝桃苷组、强的松组小鼠在造模初期出现食欲下降、精神萎靡及呛咳状况，从第 7 天开始，上述症状逐渐减轻。对照组、模型组、金丝桃苷高、中、低剂量组、强的松组小鼠体重分别为（29.43 ± 0.92）、（23.87 ± 1.30）、（26.83 ± 0.97）、（26.57 ± 0.83）、（26.14 ± 0.99）、（25.33 ± 1.43）g。与对照组比较，模型组小鼠体重明显降低（$P < 0.01$）；与模型组比较，各剂量金丝桃苷组、强的松组小鼠体重均明显增加（$P < 0.05$）。

2.2 肺组织病理变化

2.2.1 肺泡炎症观察（图 1）　对照组小鼠肺组织结构未见明显异常（图 1A）；模型组小鼠肺泡间隔明显增宽，肺泡融合塌陷、结构紊乱，可见大量炎细胞和成纤维细胞（图 1B）；金丝桃苷高剂量组小鼠肺泡间隔增宽程度较模型组明显改善，肺泡间隔中仍可见少量炎性细胞和成纤维细胞增生，肺泡结构也较模型组明显改善（图 1C）；中剂量金丝桃苷组小鼠肺泡间隔增宽，有少量炎性细胞和成纤维细胞，肺泡结构破坏较严重（图 1D）；低剂量金丝桃苷组小鼠肺泡间隔增宽明显，肺泡间隔有大量炎性细胞和成纤维细胞质增生，肺泡结构破坏严重（图 1E）；强的松组小鼠肺组织肺泡间隔可见炎性细胞浸润，肺泡结构破坏有所改善（图 1F）。对照组、模型组、金丝桃苷高、中、低剂量组、强的松组小鼠肺泡炎积分分别为（0.17 ± 0.41）、（2.83 ± 0.41）、（1.00 ± 1.10）、（1.67 ± 1.03）、（1.67 ± 0.82）、（1.50 ± 1.05）分；与对照组比较，模型组小鼠肺泡炎积分明显升高（$P < 0.01$）；与模型组比较，各剂量金丝桃苷组、强的松组小鼠肺泡炎积分明显下降（$P < 0.05$）。

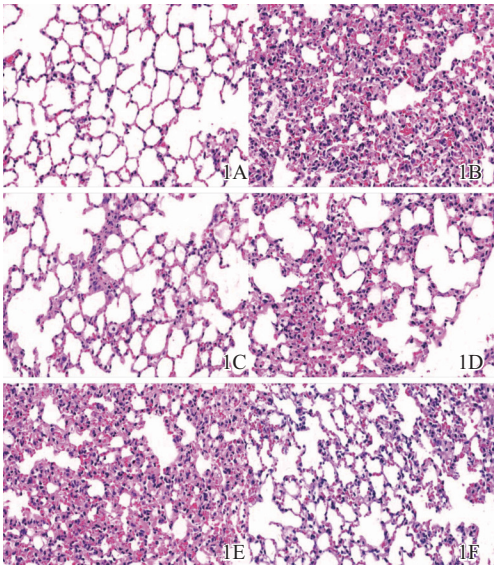

注：A：对照组；B：模型组；C、D、E：金丝桃苷高、中、低剂量组；F：强的松组。

图 1　金丝桃苷对小鼠肺组织炎症影响（HE，× 200）

2.2.2 肺组织纤维化观察（图 2）　对照组小鼠肺组织中可见少量绿色，属正常染色反应（图 2A）；模型组小鼠肺组织中可见大量绿色，绿色部位为胶原纤维（图 2B）；高剂量金丝桃苷组小鼠肺组织绿色较模型组明显减少（图 2C）；中剂量金丝桃苷组小鼠肺组织中可见明显绿色（图 2D）；低剂量金丝桃苷组小鼠肺组织中有大量绿色染色反应，但少于模型组（图 2E）；强的松组小鼠肺组织中有较多绿色，但较模型组明显减少（图 2F）。对照组、模型组、金丝桃苷高、中、低剂量组、强的松组小鼠肺组织纤维化积分分别为（0.33 ± 0.52）、（2.83 ± 0.41）、（1.00 ± 0.63）、（1.33 ± 1.03）、（1.83 ± 0.98）、（1.83 ± 0.75）分；与对照组比较，模型组小鼠肺纤维化积分明显升高（$P < 0.01$）；与模型组比较，各剂量金丝桃苷组、强的松组小鼠肺纤维化积分明显下降（$P < 0.05$）。

2.3 金丝桃苷对小鼠肺组织 HYP 含量影响（图 2）　结果显示，对照组、模型组、金丝桃苷高、中、低剂量组、强的松组小鼠肺组织中 HYP 含量分别为（0.34 ± 0.17）、（1.26 ± 0.38）、（0.71 ± 0.17）、（0.81 ±

0.23)、(1.09 ± 0.21)、(0.68 ± 0.41) μg/mg; 与对照组比较, 模型组小鼠肺组织中 HYP 含量明显升高($P < 0.01$); 与模型组比较, 中、高剂量金丝桃苷组、强的松组小鼠肺组织中的 HYP 含量均明显下降, 差异有统计学意义($P < 0.05$)。

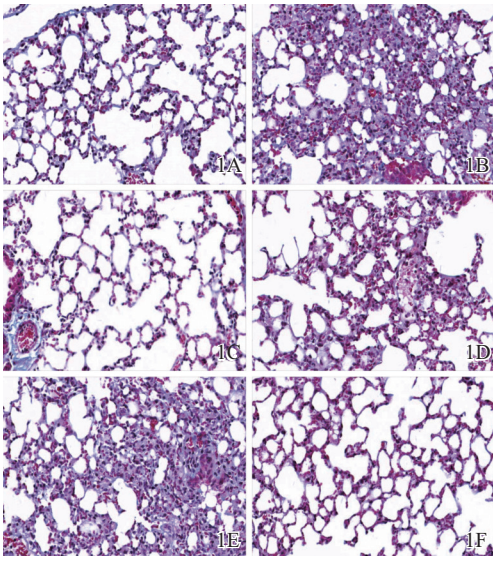

注: A: 对照组; B: 模型组; C、D、E: 金丝桃苷高、中、低剂量组; F: 强的松组。

图 2　金丝桃苷对小鼠肺纤维化影响(Masson, × 200)

2.4　金丝桃苷对小鼠肺组织中 collagen Ⅰ和 collagen Ⅲ表达影响(图 3、4)　免疫组化结果显示, 与对照组比较, 模型组小鼠肺组织中 collagen Ⅰ和 collagen Ⅲ含量明显升高; 与模型组比较, 金丝桃苷高剂量组和强的松组小鼠肺组织中 collagen Ⅰ和 collagen Ⅲ含量明显下降。

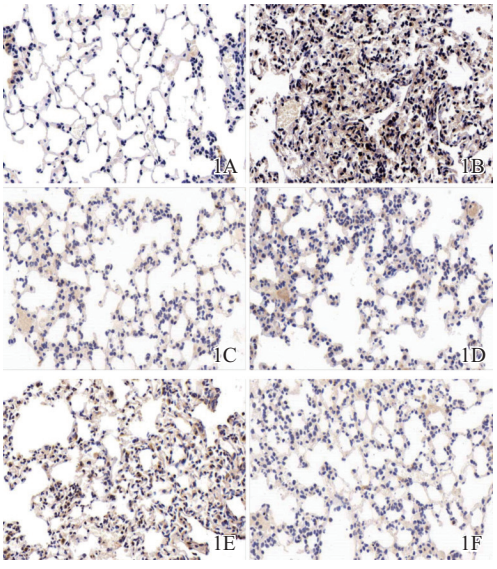

注: A: 对照组; B: 模型组; C、D、E: 金丝桃苷高、中、低剂量组; F: 强的松组。

图 3　金丝桃苷对小鼠肺组织 collagen Ⅰ表达影响(免疫组化, × 200)

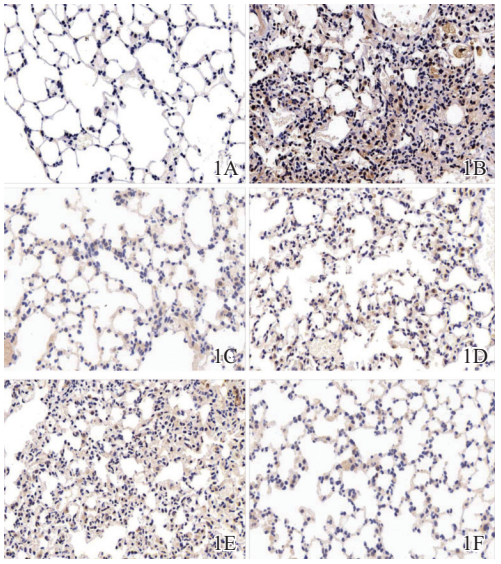

注: A: 对照组; B: 模型组; C、D、E: 金丝桃苷高、中、低剂量组; F: 强的松组。

图 4　金丝桃苷对小鼠肺组织 collagen Ⅲ表达影响(免疫组化, × 200)

2.5　金丝桃苷对小鼠血清 TGF-β1 和肺泡灌洗液 IL-6 含量影响(表 1)　与对照组比较, 模型组小鼠血清 TGF-β1 和肺泡灌洗液 IL-6 含量均明显升高($P < 0.01$); 与模型组比较, 高、中剂量金丝桃苷组和强的松组小鼠血清 TGF-β1 和肺泡灌洗液 IL-6 含量均明显降低($P < 0.05$)。

表 1　金丝桃苷对小鼠血清 TGF-β1 和肺泡灌洗液 IL-6 含量影响($\bar{x} \pm s$, $n = 6$)

组别(mg/kg)	TGF-β1(pg/mL)	IL-6(mg/mL)
对照组	48.39 ± 5.24	24.13 ± 3.33
模型组	182.83 ± 11.15[a]	89.36 ± 7.21[a]
金丝桃苷组 100	121.37 ± 8.25[b]	48.25 ± 8.39[b]
50	135.78 ± 17.29[c]	71.90 ± 7.74[c]
25	175.35 ± 14.89	84.84 ± 10.31
强的松组	112.73 ± 10.23[b]	44.45 ± 7.15[b]

注: 与对照组比较, a $P < 0.01$; 与模型组比较, b $P < 0.01$, c $P < 0.05$。

3　讨　论

金丝桃苷, 又名槲皮素-3-O-β-D-吡喃半乳糖苷, 普遍存在于金丝桃科、蔷薇科等植物的果实中, 是一种从天然植物中提取的黄酮醇苷类化合物[5-6]。目前研究表明, 金丝桃苷有抗炎症、抗氧化应激、抗血栓等功效, 可有效治疗肝硬化、糖尿病、抑郁症等疾病, 然而其在肺纤维化中的价值一直少有报道。肺纤维化基本病理改变为早期的弥漫性肺泡炎和晚期大量成纤维细胞增殖以及基质胶原沉积, 最终可发展为弥漫性肺间质纤维化[7-8]。向气管内灌注博来霉素为肺纤维化的经典动物模型, 在病理过程

中与肺纤维化有很多相似之处，是目前应用最广泛、最为成熟的肺纤维化造模方法[9]。本研究结果显示，造模后小鼠肺泡结构显著破坏，大量炎性细胞浸润（HE），同时可见胶原含量显著升高（Masson），表明肺纤维化模型造模成功；肺泡炎和肺纤维化积分结果显示，与模型组比较，中、高剂量金丝桃苷和强的松组小鼠肺泡炎与肺纤维化积分明显下降。提示，金丝桃苷对博来霉素诱导的小鼠肺纤维化具有一定的改善作用。

目前研究证实，胶原基质沉积在肺纤维化的发生发展中起着重要作用，而其中主要为 collagen Ⅰ和 collagen Ⅲ，羟脯氨酸为胶原蛋白的组成成分，大约可占氨基酸总含量的 13 %，通过测定小鼠肺组织中羟脯氨酸含量可评估其胶原蛋白分解代谢的基本情况[10－11]。本研究结果显示，与对照组比较，模型组小鼠肺组织中羟脯氨酸含量明显增加；与模型组比较，中、高剂量金丝桃苷组小鼠肺组织中羟脯氨酸含量均明显降低；免疫组化结果显示，高剂量金丝桃苷组小鼠肺组织中 collagen Ⅰ和 collagen Ⅲ的表达明显低于模型组。提示，金丝桃苷对缓解肺纤维化过程中肺组织的胶原沉积有一定作用。

尽管目前对于肺纤维化的发病机制尚不十分明确，但有证据表明，细胞因子在肺纤维化的发生发展中起着关键作用，它们之间相互调控、相互制约，构成了复杂的细胞因子网络，共同参与肺纤维化进程[12]。而 TGF-β1 是研究的最为深入、作用最重要的细胞因子，已被大多数学者公认为是参与肺纤维化进展的关键性细胞因子，参与肺纤维化发生发展的多个环节[13－14]。在肺纤维化发生发展过程中有大量淋巴细胞、成纤维细胞、巨噬细胞增生，这些细胞可分泌 IL-6，引起 IL-6 水平升高，IL-6 水平的高低与肺纤维化的严重程度呈正相关[15]。本研究结果显示，与模型组比较，中、高剂量金丝桃苷组小鼠血清中 TGF-β1 含量和肺泡灌洗液中 IL-6 水平均明显降低。提示，金丝桃苷对改善肺纤维化的炎症反应具有一定作用。

综上所述，金丝桃苷对博来霉素诱导的小鼠肺纤维化具有一定的改善作用，其机制可能与金丝桃苷能够抑制肺组织胶原分泌、抑制炎症反应、抑制细胞因子 TGF-β1 与 IL-6 表达有关，而更详细的作用机制有待于进一步的深入研究。

参考文献

[1] Sergew A, Brown KK. Advances in the treatment of idiopathic pulmonary fibrosis[J]. Expert Opin Emerg Drugs, 2015, 20(4): 537 – 552.

[2] Hostettler KE, Zhong J, Papakonstantinou E, et al. Anti-fibrotic effects of nintedanib in lung fibroblasts derived from patients with idiopathic pulmonary fibrosis[J]. Respir Res, 2014, 15(1): 1 – 9.

[3] 高健美, 李德芬, 牛爽, 等. 金丝桃苷对过氧化氢诱导的 A549 细胞氧化损伤的保护作用[J]. 中国实验方剂学杂志, 2017(11): 128 – 133.

[4] Szapiel SV, Elson NA, Fulmer JD, et al. Bleomycin-induced interstitial pulmonary disease in the nude, athymic mouse[J]. Am Rev Respir Dis, 1979, 120(4): 893 – 899.

[5] 高珊珊, 陈硕, 陈志武. 金丝桃苷抗小鼠脑缺血再灌注损伤的硫化氢机制[J]. 安徽医科大学学报, 2016, 51(9): 1292 – 1296.

[6] 曹娟, 王福刚, 刘克, 等. 降脂宁有效部位中芪多酚和金丝桃苷的含量测定[J]. 医药导报, 2016, 35(5): 518 – 520.

[7] 徐伯赢, 张慧, 徐菊玲, 等. 染矽小鼠体内 KL-6 含量与肺纤维化关系[J]. 中国公共卫生, 2014, 30(12): 1536 – 1538.

[8] Hasaneen NA, Cao J, Pulkoski-Gross A, et al. Extracellular matrix metalloproteinase inducer (EMMPRIN) promotes lung fibroblast proliferation, survival and differentiation to myofibroblasts[J]. Respir Res, 2016, 17(1): 17.

[9] 宋桂芹, 徐志伟, 李泽, 等. 不同品系小鼠肺纤维化模型的比较研究[J]. 中国现代医学杂志, 2017, 27(4): 13 – 16.

[10] 李祎, 李鑫, 李琦, 等. 甘草酸对博莱霉素诱导的实验性肺纤维化的干预作用[J]. 中国病理生理杂志, 2017, 33(3): 528 – 533.

[11] 马淑梅, 余伯成, 唐亮, 等. 虫草素制剂对博来霉素致大鼠肺纤维化的治疗作用[J]. 世界临床药物, 2016(10): 686 – 690.

[12] 郭迎科, 李瑞琴, 丁玉文. 肺纤维化发病机制的细胞因子研究进展[J]. 亚太传统医药, 2016, 12(19): 69 – 72.

[13] 张秀, 胡静. TGF-β-Smad 通路及相关因子在肺纤维化中的“串话”现象[J]. 现代医药卫生, 2016, 32(1): 54 – 56.

[14] 王守凤, 胡迎春, 袁新健, 等. 铀矿尘致肺纤维化对 PⅢNP、LN 和 TGF-β1 影响[J]. 中国公共卫生, 2012, 28(6): 802 – 804.

[15] 田同德, 杨峰, 唐静雯, 等. 清热活血散结复方对放射性肺炎及肺纤维化血清细胞因子 IL-6, TNF-α, TGF-β1 水平的影响[J]. 中国实验方剂学杂志, 2014, 20(5): 127 – 130.

收稿日期: 2017 - 08 - 28　（解学魁编校）