【实验研究】

纳米碳酸钙对大鼠亚慢性肺毒性作用*

仇玉兰[1]，宋秋坤[1]，王慧[1]，刘凤琴[2]，贺连平[1]，张永雷[1]，梁艳芳[1]

摘　要：目的　初步探讨纳米碳酸钙亚慢性染毒对大鼠肺毒性作用。**方法**　将 32 只雄性 Wistar 大鼠按体重随机分为 4 组，分别为阴性对照组（生理盐水）、低（0.8 mg/mL）、中（4.0 mg/mL）、高（20.0 mg/mL）剂量纳米碳酸钙组，用气管注入法进行染毒，每周染毒 1 次，连续 5 周。分别对肺泡灌洗液中乳酸脱氢酶（LDH）、酸性磷酸酶（ACP）、碱性磷酸酶（AKP）含量和肺组织匀浆中超氧化物歧化酶（SOD）和丙二醛（MDA）含量进行测定，并进行肺病理组织学观察。**结果**　高剂量组与对照组 LDH 含量分别为（1 427.808 ± 577.792）和（733.151 ± 463.907）U/L，差异有统计学意义（$P = 0.046$）；高、中剂量组 ACP 含量分别为（42.605 ± 17.778）和（39.868 ± 11.233）U/L，均高于对照组（15.397 ± 10.234）U/L，差异均有统计学意义（$P < 0.05$）；与对照组比较，肺泡灌洗液中 AKP 含量以及各剂量组肺组织中 SOD 和 MDA 含量差异均无统计学意义（$P > 0.05$）；病理组织学观察发现染毒组大鼠支气管和肺泡均有不同程度损伤，淋巴细胞、中性粒细胞浸润，间质纤维细胞增生等。**结论**　纳米碳酸钙具有一定的肺毒性作用。

关键词：纳米碳酸钙；亚慢性毒性；肺毒性

中图分类号：R 114　　**文献标志码**：A　　**文章编号**：1001-0580（2011）04-0451-03

Subchronic pulmonary toxicity of nano-sized calcium carbonate in rats

QIU Yu-lan, SONG Qiu-kun, WANG Hui, et al. *Department of Toxicology, School of Public Health, Shanxi Medical University (Taiyuan 030001, China)*

Abstract: **Objective**　To explore subchronic pulmonary toxicity of nano-sized calcium carbonate in rats. **Methods**　Thirty-two male rats were randomly divided into negative control group and three experimental groups exposed to 0.8, 4, and 20mg/ml nano-sized calcium carbonate. The rats were instilled with physiological saline and different doses nano-sized calcium carbonate once a week for five weeks through tracheal injection method. The indices in bronchoalveolar lavage fluid (BALF) and lung tissue were determined, including lactate dehydrogenase (LDH), alkaline phosphatase (AKP), acid phosphatase (ACP), superoxide dismutase (SOD), and malonaldehyde (MDA). The pathological changes in the lung of the rats were also observed. **Results**　The level of LDH in 20mg/ml nano-sized calcium carbonate group, ACP in 4, 20 mg/ml nano-sized calcium carbonate group were all higher than those of the saline control group with statistically significant differences ($P = 0.046$ and $P = 0.002$). The activities of AKP, SOD and the content of MDA of the lung were not significantly different among the groups. Pathological observation showed that the bronchus and alveoli of the rats in three nano-calcium carbonate groups were damaged in different degree. The infiltration of lympholeukocyte and heterophil granulocyte, the proliferation of interstitial fibrocyte were also observed. **Conclusion**　Nano-sized calcium carbonate may induce subchronic pulmonary toxicity in rats.

Key words: nano-sized calcium carbonate; subchronic toxicity; pulmonary toxicity

纳米材料是指在一维空间上≤100 nm 的材料，一些原本无毒或者低毒的材料当粒径达到纳米级时毒性可能明显增强[1]。普通碳酸钙毒性很低，而纳米碳酸钙的毒性资料目前较少。现有纳米材料的肺部毒性研究结果并不一致。有报道显示，纳米材料可以引起肺部的炎症反应[2]、氧化应激[3]等改变。但也存在不同的报道。一些研究发现小鼠吸入纳米碳管后，肺部未见肉芽肿生成及肺间隔增厚、炎症反应等[4]。本研究采用大鼠气管注入法，探讨不同剂量纳米碳酸钙亚慢性染毒对大鼠肺毒性作用。

1　材料与方法

1.1　*仪器与试剂*　纳米碳酸钙（粒径 15 ~ 40 nm）（山西芮城华新纳米材料有限公司），用无菌生理盐水将纳米碳酸钙颗粒配制成相应浓度，采用透射电镜观测纳米碳酸钙表征。乳酸脱氢酶（lactate dehydrogenase, LDH）、酸性磷酸酶（acid phosphatase, ACP）、碱性磷酸酶（alkaline phosphatase, AKP）、超氧化物歧化酶（superoxide dismutase, SOD）、丙二醛（malondialdehyde, MDA）测定试剂盒（南京建成生物制药公司）。JEOLJEM-100CX 电子透射显微镜（日本 JEOL 公司），CSF-3A 超声清洗仪（上海超声波仪器厂）。

1.2　*实验动物*　约 10 周龄清洁级健康雄性 Wistar 大鼠（山西医科大学实验动物中心）32 只，体重 180 ~ 200 g，实验动物使用许可证号：SYXK（晋）2009 - 0004，用大鼠全价颗粒饲料喂养，自由进食与饮水，动物饲养室温度 18 ~ 23 ℃，相对湿度 40% ~ 55%。

1.3　*分组及处理*　大鼠按体重随机分成 4 组，每组 8 只，分别为对照组、低（0.8 mg/mL）、中（4.0 mg/mL）、高剂量纳米碳酸钙组（20.0 mg/mL）。用一次性气管注入法染毒。对照组大鼠注入无菌生理盐水，各染毒组注入相应浓度纳米碳酸钙悬液，注入容量分别为 0.1 mL/100 g 体重，每周染毒 1 次，连续 5 周。染毒前将纳米碳酸钙悬液在 121 ℃下高压灭菌 30 min，超声处理 30 min，磁力搅拌器搅匀。

1.4　*肺泡灌洗液提取和肺组织匀浆制备*　最后 1 次染毒 24 h后，处死动物，暴露气管，剪“V”字型切口，插入带有灌洗针头的聚乙烯管，结扎固定，同时结扎支气管左分支。将 5 mL生理盐水（37 ℃）缓慢注入右肺肺泡，同时轻轻按摩胸部，并缓慢抽出缓冲液，如此反复灌洗 3 次，将灌洗液抽出置于试管中。经 4 000 r/min 离心 15 min 后取上清液，测定 LDH、ACP、AKP 活力。取左肺组织块制备 10% 的组织匀浆，

* **基金项目**：山西省高等学校科技项目（200811013）；山西医科大学博士启动基金

作者单位：1. 山西医科大学公共卫生学院毒理学教研室，山西 太原 030001；2. 太原市中心医院病理科

作者简介：仇玉兰（1970 -），女，山西长治人，副教授，博士，研究方向：职业毒理学。

测定 SOD 和 MDA 含量。

1.5 病理形态学观察 大鼠处死后取右肺组织,进行常规石蜡切片(6 μm),苏木素伊红染色后镜下观察。

1.6 统计分析 采用 SPSS 13.0 统计软件对各项指标的实验数据进行处理,正态或近似正态分布结果用 $\bar{x} \pm s$ 表示,采用方差分析进行组间比较,方差不齐时用 Welch 检验,多重比较用 Dunnett 检验;以 $\alpha = 0.05$ 作为检验水准。

2 结 果

2.1 染毒期间动物体重变化情况 染毒期间,各组大鼠体重均呈持续上升趋势,各组大鼠体重增重差异无统计学意义($P > 0.05$)。

2.2 纳米碳酸钙对大鼠肺灌洗液生化指标影响(表 1) 结果显示,高剂量组 LDH 含量与对照组比较,差异有统计学意义($F = 3.098$, $P = 0.046$)。高、中剂量组 ACP 含量与对照组比较,差异均有统计学意义($P < 0.05$)。而 AKP 含量随染毒剂量的升高有逐渐升高趋势,但差异无统计学意义($P > 0.05$)。

表 1 纳米碳酸钙对肺灌洗液生化指标影响($\bar{x} \pm s$, $n = 8$, U/L)

组别(mg/mL)		LDH	AKP	ACP
对照组		733.151 ± 463.907	22.879 ± 4.769	15.397 ± 10.234
纳米碳酸钙	0.8	834.850 ± 373.605	23.891 ± 11.449	26.380 ± 7.659
	4.0	950.364 ± 508.261	26.783 ± 3.863	39.868 ± 11.233[a]
	20.0	1 427.808 ± 577.792[a]	31.962 ± 21.201	42.605 ± 17.778[a]

注:与对照组比较,a $P < 0.05$。

2.3 纳米碳酸钙染毒后肺组织氧化损伤指标(表 2) 与对照组比较,纳米碳酸钙各剂量组肺组织匀浆中 SOD 含量无明显变化($F = 0.856$, $P = 0.500$),与对照组比较,肺组织匀浆中 MDA 含量亦无明显变化($F = 1.360$, $P = 0.268$)。

表 2 纳米碳酸钙对肺组织匀浆 SOD 和 MDA 含量影响($\bar{x} \pm s$, $n = 8$)

组别(mg/mL)		SOD(μ/mgprot)	MDA(nmol/mgprot)
对照组		1.63 ± 0.64	0.58 ± 0.19
纳米碳酸钙	0.8	1.54 ± 0.59	0.78 ± 0.45
	4.0	1.30 ± 0.32	0.54 ± 0.09
	20.0	1.24 ± 0.54	0.89 ± 0.51

2.4 病理组织学改变

2.4.1 大体观察 肉眼观察,对照组大鼠双肺呈淡粉红色,表面光滑,无异常改变。高剂量纳米碳酸钙组大鼠肺部出现明显黑色淤血点。

2.4.2 病理组织学观察(图 1) 纳米碳酸钙组染毒大鼠支气管和肺泡均有不同程度损伤,可见肺泡塌陷,肺泡间隔细胞增生,血管壁增厚明显,气管扩张,淋巴细胞和中性粒细胞浸润,间质纤维细胞增生。高剂量组肺泡数量明显少于低剂量组,损伤严重,血管壁增厚明显。

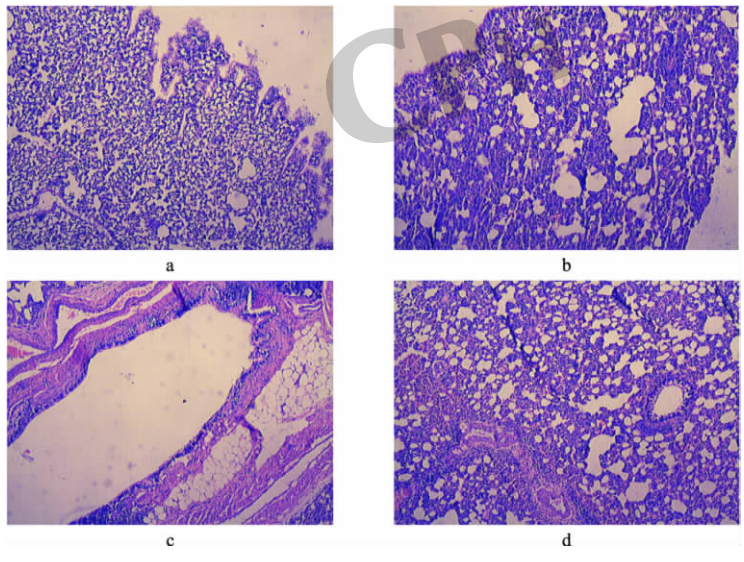

注:a:对照组;b、c、d:低、中、高剂量纳米碳酸钙组。

图 1 纳米碳酸钙组染毒大鼠肺组织病理切片(苏木素伊红染色,×40)

3 讨 论

本研究结果显示,大鼠肺泡灌洗液中 LDH 活性随染毒剂量升高而增加,ACP 活性也随染毒剂量升高而增加,提示纳米碳酸钙亚慢性染毒会造成肺泡细胞膜损伤或细胞发生死亡和溶解。病理组织学检查也发现纳米碳酸钙染毒大鼠支气管和肺泡均有不同程度损伤,与多壁碳纳米管和纳米二氧化钛的肺毒性研究结果一致[5-7]。AKP 主要由肺泡Ⅱ型细胞产生,部分由中性粒细胞产生,其活性变化可反映肺泡Ⅱ型细胞的受损程度和中性粒细胞的浸润程度。本研究结果显示,随染毒剂量的升高,AKP 活性升高,但各组间差异无统计学意义,尚不能认为慢性纳米碳酸钙染毒会造成肺泡Ⅱ型细胞受损和中性粒细胞浸润。但病理组织学检查却发现纳米碳酸钙染毒大鼠肺泡间质有淋巴细胞和中性粒细胞浸润,尚需进一步研究加以确定。

纳米碳酸钙各剂量组肺组织匀浆中 SOD 和 MDA 含量与对照组比较,差异均无统计学意义。提示纳米碳酸钙肺毒性可能与机体氧化损伤无关,与多壁碳纳米管和纳米 Fe_2O_3 可导致肺组织氧化损伤的研究结果不一致[8-9],这是否与纳米颗粒的性质不同而造成的作用机制不同有关,尚需进一步研究。

参考文献

(1) Zhang Q, Kusaka Y, Zhu X, et al. Comparative toxicity of standard nickel and ultrafine nickel in lung after intratracheal instillation [J]. J Occup Health, 2003, 45: 23 - 30.

(2) Bermudez E, Mangum JB, Wong BA, et al. Pulmonary responses of mice, rats and hamsters to subchronic inhalation of ultrafine titanium dioxide partieles [J]. Toxicol Sci, 2004, 77: 347 - 357.

〔3〕 Li N, Sioutas C, Cho A, et al. Ultrafine particulate pollutants induce oxidative stress and mitochondrial damage [J]. Environ Health Perspective, 2003, 111(4): 455 – 460.
〔4〕 Shvedova AA, Kisin ER, Mercer R, et al. Unusual inflammatory and fibrogenic pulmonary responses to single-walled carbon nanotubes in mice [J]. Am J Physiol Lung cell Mol Physiol, 2005, 289(5): 698 – 708.
〔5〕 宋文华, 丁峰, 白茹, 等. 多壁碳纳米管对小鼠肺部急性损伤的研究 [J]. 南开大学学报: 自然科学版, 2008, 41(3): 19 – 23.
〔6〕 刘颖, 李卫华, 市原学, 等. 多壁碳纳米管致大鼠急性肺毒性 [J]. 环境与职业医学, 2008, 25(2): 121 – 124.
〔7〕 宋文华, 张文佳, 张金洋, 等. 纳米二氧化钛对小鼠肺部生化指标的影响研究 [J]. 南开大学学报: 自然科学版, 2008, 41(3): 14 – 18.
〔8〕 崔萌萌, 黄俊, 王江伟, 等. 多壁碳纳米管对小鼠肺脏和肝脏组织 SOD 活力和 GSH 含量的影响 [J]. 生态毒理学报, 2008, 3(2): 162 – 167.
〔9〕 杨扬, 唐萌, 张婷, 等. 支气管灌注 Fe_2O_3 纳米粒对大鼠肺组织影响 [J]. 中国公共卫生, 2010, 26(5): 572 – 573.

收稿日期: 2010-11-15　　(解学魁编辑　郭薇校对)

【实验研究】

慢性饮酒对大鼠胃缺血再灌注损伤影响

马小波[1], 王洪建[1], 徐庆雷[1], 杜东书[2]

摘　要: **目的**　探讨酒精对大鼠胃缺血再灌注损伤的影响机制。**方法**　制备胃缺血再灌注及慢性饮酒大鼠模型, 实验分为 6 组: 假手术、饮酒假手术、胃缺血再灌注 1、2 h 组、饮酒胃缺血再灌注 1、2 h 组, 每组 6 只; 记录各组胃黏膜损伤指数并检测胃黏膜丙二醛(MDA) 含量、超氧化物歧化酶(SOD) 活性; 缺口末端标记法(TUNEL) 检测胃黏膜细胞凋亡情况。**结果**　缺血再灌注 1、2 h 后胃黏膜损伤指数分别为(106.0 ± 12.0) 和(74.4 ± 11.0), 黏膜细胞凋亡率分别为(73.2 ± 6.5) % 和(54.0 ± 7.4) %, 明显高于假手术组($P < 0.05$); 与假手术组比较, 缺血再灌注 1 h 后胃黏膜 MDA 含量 [(7.98 ± 2.1) nmol/mgprot] 明显增加, SOD 活性 [(141 ± 16.1) U/mgprot] 明显降低; 饮酒可引起胃黏膜轻微损伤(损伤指数为 9.2 ± 0.7), 但饮酒并未加剧缺血再灌注带来的胃黏膜损伤, 仅使机体自身修复能力降低。**结论**　饮酒可导致 SOD 活性下降, 加剧机体内氧化和抗氧化平衡失调, 使胃黏膜自身修复损伤能力降低。

关键词: 胃缺血再灌注; 乙醇; 胃黏膜损伤指数; 胃黏膜细胞凋亡

中图分类号: R 333.2　　**文献标志码**: A　　**文章编号**: 1001-0580(2011)04-0453-02

Influence of chronic alcohol intake on I-R induced gastric mucosa injury in rats

MA Xiao-bo, WANG Hong-jian, XU Qing-lei, et al. *Clinic Laboratory, Shuyang People's Hospital, Jiangsu Provice (Shuyang 223600, China)*

Abstract: **Objective**　To investigate the effect of alcohol on ischemia-reperfusion (I-R) induced gastric mucosa injury in rats. **Methods**　The rat model of gastric I-R injury and chronic alcohol drinking was established and the rats were randomly divided into 6 groups: normal sham operation group, alcohol drinking sham operation group, normal gastric I-R 1hr/2hr groups, and alcohol drinking gastric I-R 1hr/2hr groups. Gastric mucosal injury index was recorded. The contents of malondialdehyde (MDA) and the activity of superoxidase dismutase (SOD) in gastric mucosa were measured. The status of gastric mucosa cellula apoptosis was detected by TdT-mediated dUTP-biotin nick end labeling (TUNEL). **Results**　I-R induced gastric mucosa injury ($P < 0.05$). The gastric mucosa injury index was 106 ± 12 and 74.4 ± 11 after the reperfusion of 1 hr and 2 hr with the mucosal apoptosis rate of 73.2 ± 6.5% and 54 ± 7.4%, respectively. Compared with that of normal sham group, the content of MDA (7.98 ± 2.1 nmol/mgprot) was significantly increased and the activity of SOD (141 ± 16.1 U/mgprot) was reduced after gastric I-R of 1 hour. Gastric mucosal injury index (9.2 ± 0.7) was increased after chronic alcohol intake. Chronic alcohol drinking didn't aggrevated I-R injury, but weakened the ability of gastric self-repair. **Conclusion**　Alcohol intake could reduce the activity of SOD and aggravate the oxidation and antioxidant balance disorders, and then weaken the ability of gastric self-repair.

Key words: gastric ischemia-reperfusion; alcohol; gastric mucosal injury index; gastric mucosal apoptosis

近年来, 频发的酒后交通事故日渐引起人们对饮酒的重新审视, 虽然长期过量饮酒会造成人体胃肠、脑、肝、心等各器官的毒性作用, 对机体影响是多系统的, 但胃是酒精首当其冲的承接者, 而且酒后交通事故引发的出血性休克可造成体内血液的重新分布, 引起不同程度的胃组织缺血损伤。胃肠道黏膜是人和动物体内最易受损的器官之一[1-2], 本实验研究饮酒对大鼠缺血再灌注胃黏膜损伤的影响, 旨在探讨慢性饮酒对胃黏膜损伤与修复的影响, 为进一步探讨酒精对创伤后组织器官的影响作用提供依据。

作者单位: 1. 沭阳县人民医院检验科, 江苏 沭阳 223600; 2. 徐州医学院
作者简介: 马小波(1981 –), 男, 江苏沭阳人, 检验师, 硕士, 研究方向: 胃肠道生理。

1　材料与方法

1.1　*主要试剂*　丙二醛(malondialdehyde, MDA)、超氧化物歧化酶(superoxide dismutase, SOD) 试剂盒(南京建成生物工程研究所), 缺口末端标记法(TUNEL) 原位凋亡检测试剂盒(美国 CHEMICON 公司)。

1.2　*实验动物*　成年健康 SD 大鼠(徐州医学院实验动物中心), 体重 200 ~ 250 g, 雄性。实验前禁食 24 h, 自由饮水。

1.3　*分组与处理*　将动物随机分为 6 组, 每组 6 只。假手术组, 开腹后仅分离腹腔动脉而不夹闭; 饮酒假手术组; 胃缺血再灌注 1、2 h 组; 饮酒胃缺血再灌注 1、2 h 组。大鼠胃缺血再灌注模型制备[3]: 采用无创伤血管夹夹闭腹腔动脉 30 min, 去除动脉夹恢复血流, 于再灌注后 1 或 2 h 处死动物, 快速取材